ABDOMINAL-BESCHWERDEN IM NOTFALL-DIENST

Notfalldiensttage Ägerisee

November 2019

Autor: Dr. med. Rudolf Steiger, Notfallpraxis Zürich 3, www.nz3.ch

- **ZIEL der Ausführungen:**
- **Entscheidungshilfe, ob ein Patient hospitalisiert werden soll oder ob eine ambulante Diagnostik und Therapie vertretbar sind**

- Patienten mit Abdominal-Beschwerden sind relativ häufig im Notfall-Dienst:
- 5-10% aller Notfall-Patienten leiden an Abdominal-Beschwerden

- Datenarmut
- Zeitdruck
- Handlungszwang

Wichtigste Entscheidung:
akutes Abdomen oder nicht ?

Entscheidung sollte nach 15 Minuten getroffen sein !!!

- Definition: «Akutes Abdomen»
- Akute Manifestation von Erkrankungen im Bauchraum, welche einer sofortigen Diagnostik und Therapie bedürfen

- **Differential-Diagnose des Akuten Abdomens:**
- Appendizitis, Cholezystitis, Gastro-Enteritis, Pankreatitis, Peritonitis, Divertikulitis, postoperativ (Anastomoseninsuffizienz), M. Crohn, Colitis ulcerosa, Abszess, Pyelonephritis, Adnexitis, Ovarial-Zysten, Schwangerschaft, Extrauterin-Gravidität, GIT-Ulzera, Karzinome, arterielle Aneurysmen, Organverletzungen durch spitzes oder stumpfes Abdominal-Trauma, Ileus, Hernien, vaskulär (Mesenterial-Arterien-Embolien, Mesenterial-Venen-Thrombose), Obstipation/Koprostase, extra-abdominelle Ursachen, systemische Erkrankungen (diabetische Ketoazidose, Herpes Zoster, Opiat-Entzug, …), …

Akutes Abdomen	10 häufigste Ursachen
Uncharakteristische Bauchschmerzen (Gastro-Enteritis)	33%
Akute Appendizitis	30%
Akute Cholezystitis	12%
Ileus	7%
Gynäkologische Erkrankungen	5%
Akute Pankreatitis	4%
Nierenkolik	3%
Peptisches Ulkus, Karzinom, Divertikulitis	< 2%

- Chirurgischer Handlungsbedarf innert 1 Stunde:
  - Blutung intraluminal: Hämatemesis, Hämatochezie, Meläna
  - Blutung intraperitoneal oder retroperitoneal
  - gastrointestinale Durchblutungsstörung
  - gastrointestinale Obstruktion: mechanischer Ileus
  - Perforation eines Hohlorgans
  - akute Appendizitis, akute Cholezistitis
  - grosse intraabdominale Abszesse

- Unterscheidung zwischen jüngeren und älteren Patienten
  - willkürliche Altersgrenze 50 Jahre
    - diagnostische Irrtümer bei Patienten < 50 Jahre führen selten zum Tod
    - bei Patienten > 50 Jahre sind fatale Folgen möglich:
      - 60 Jahre -> Letalität 2%
      - 70 Jahre -> Letalität 5%
      - 80 Jahre -> Letalität >10%

- **Unterscheidung zwischen jüngeren und älteren Patienten**
  - **willkürliche Altersgrenze 50 Jahre**

Erkrankung	Patienten < 50 Jahre	Patienten > 50 Jahre
uncharakteristische Bauchschmerzen (Gastro-Enteritis)	40%	16%
akute Appendizitis	32%	15%
akute Cholezystitis	6%	21%
Ileus	3%	12%
akute Pankreatitis	2%	7%
Divertikulitis, Karzinom, Hernie, vaskulär	< 1%	>15%

Verdachtsdiagnose von akuten Abdominalbeschwerden nur mithilfe von Anamnese und körperlicher Untersuchung:

Treffsicherheit knapp 50%

Anamnese (1): vorausgehende Ereignisse

- Reise-Rückkehrer
- gynäkologische Anamnese (Schwangerschaft, letzte Menstruation)
- Zusammenhang mit Nahrungsaufnahme (Nüchtern-Schmerz bei Ulcus duodeni, Sofort-Schmerz bei Ulcus ventriculi, postprandialer Schmerz bei Gallenwegs-Erkrankung)
- NSAR
- Defäkation:
  - hoher Ileus: Patient kann noch einige Zeit nach Obstruktion Stuhl absetzen
  - tiefer Ileus: Beschwerden oft erst einigen Tage nach Obstruktion

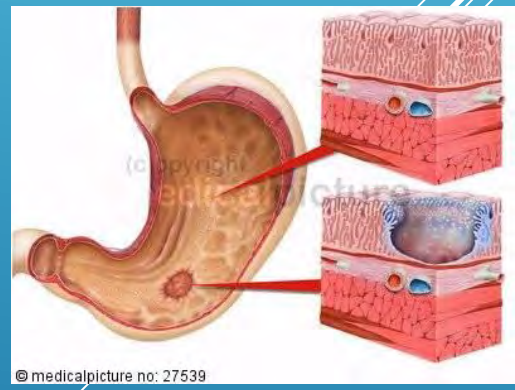

- **Anamnese (2): Schmerz: Beginn, Verlauf, Charakter**
  - **Akuter heftiger Beginn, dann Abklingen und langsame Zunahme sind typisch für Perforation eines Hohlorgans (Divertikulitis, Ulcus ventriculi/duodeni oder akute mesenteriale Durchblutungsstörung**
  - **Koliken: typisch für Obstruktion Hohlorgan: Cholelithiasis, Nephro- /Urolithiasis, früher mechanischer Ileus**
  - **Schmerz, verursacht durch Entzündung: zu Beginn viszerales Peritoneum betroffen, dann übergehend auf parietal Peritoneum (Appendizitis, Divertikulitis, Cholezystitis)**
  - **Ausstrahlung: rechte Schulter (Cholezystitis, Cholangitis), Rücken (Pankreatitis, Aortenaneurysma), Leiste/Skrotum/Labien (Urolithiasis im distalen Ureter)**

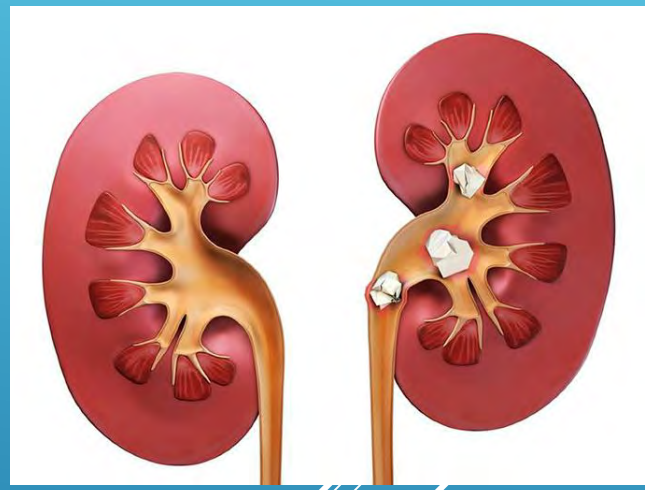

- Anamnese (3.1): Schmerz viszeral vs. somatisch
  - <u>Viszeraler Schmerz:</u> krankhafter Prozess beschränkt sich au viszerales Peritoneum
    - Weiterleitung der Empfindung via Ganglion coeliacum ans ZNS
    - Schmerz ist dumpf, diffus, wird meist peri-umbilikal lokalisiert
    - wenn Hohlorgan betroffen -> wellenartiger Schmerz, Patienten sind unruhig, wälzen sich, rennen auf und ab B. Nieren-Kolik, Gastro-Enteritis)

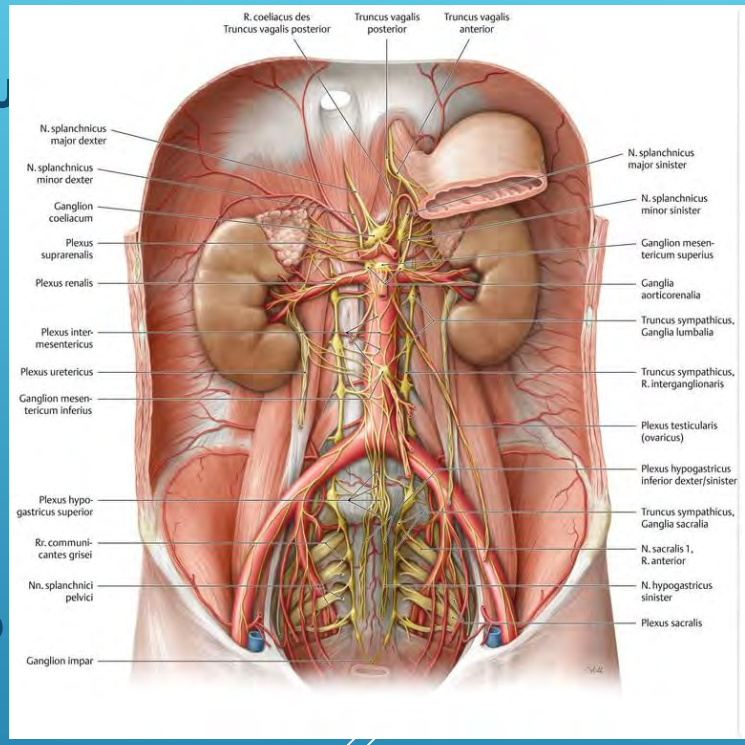

- Anamnese (3.2): viszeraler vs. somatischer Schmerz
  - <u>somatischer Schmerz:</u> krankhafter Prozess hat das parietale Peritoneum erreicht
    - Weiterleitung über Spinalnerven an ZNS, klare Lokalisation
    - Patienten liegen oft mit angezogenen Beinen so ruhig da wie möglich, atmen flach

- Akutes Abdomen: anatomisch-pathologische Einteilung:
  - intra-peritoneal
  - extra-/retro-peritoneal: Pankreas, Niere, Blase, Aorta
  - extra-abdominal: z. B. infero-posteriorer Myokard-Infarkt, basale Pneumonie (Kinder !), Interkostal-Neuralgien, Herpes Zoster, Thorax-Magen
  - System-Erkrankungen, welche eine eine Pseudo-Peritonitis verursachen können: diabetische Keto-Azidose, Urämie, Opiat-Entzug
  - Akutes Abdomen durch: stumpfes/penetrierendes Abdominal-Trauma, postoperativ nach kürzlich stattgehabter Abdominal-Chirurgie

aufsuchender Notfall-Dienst: Hilfsmittel

- **Stethoskop:** kann auch zur Palpation verwendet werden wenn Verdacht auf Simulation oder Aggravation besteht
- **Puls-Oximeter:** Patienten mit viszeralen Schmerzen hyperventilieren meist, solche mit somatischen Schmerzen halten die Atmung flach
- **Blutdruck-Messung:**
  - aussagekräftig ist nur ein deutlich erniedrigter Blutdruck in Kombination mit einer Tachykardie bei einem hypovolämischen (Prä-)-Schock; die in den 3. Raum sequestrierte Füssigkeitsmenge kann beträchtlich sein und wird meist unterschätzt
  - erhöhter Blutdruck: vorbestehend oder durch Schmerzen induziert

- **Röntgen:** falls vorhanden, bei:
  - Ileus >/= 7 Spiegel
  - Freie Luft bei Perforation Hohlorgan: Thorax-Aufnahme
  - Chole-/Urolithiasis
  - Post-operativ: Clips und Stapler-Nähte in situ?

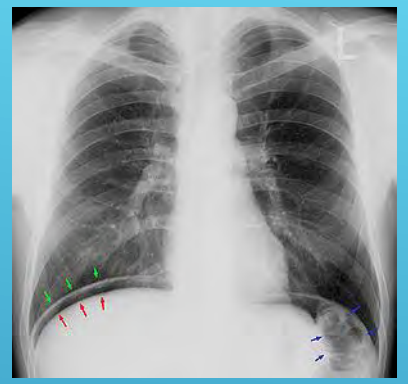

- **Thermometer:** bei Peritonitis meist deutlich erhöhte Temperatur, jedoch auch Untertemperatur möglich
- **Combur-Urin-Stick:** linker Ureter verläuft extraperitoneal unmittelbar dorsal des Sigmas: bei Sigma-Divertikulitis Bild einer nitrit-negativen Zystitis möglich
- **Schwangerschafts-Test: bis zum Beweis des Gegenteils sind alle weiblichen Patienten zwischen 12 und 60 Jahren schwanger**



- Körperliche Untersuchung (1): <u>Gesichts-Sinn</u>
  - Facies abdominalis: bleich, leidend, eingefallene Augen
  - Vorwölbungen der Bauchdecke bei Hernien (stehend)
  - Narben: CAVE:
    - laparoskopische single-site-OP // NOTES
    - St. n. Gelegenheits-Appendektomie
    - offene Laparotomie: erhöht die Wahrscheinlichkeit eines Briden-/Adhäsions-Ileus um ein Vielfaches

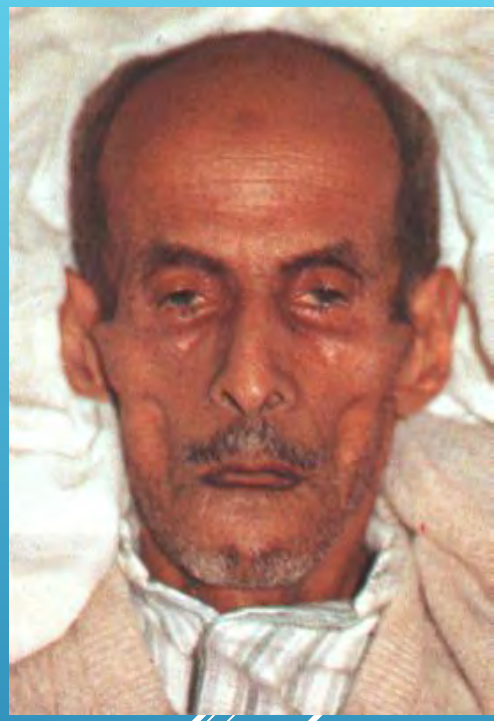

- Körperliche Untersuchung (2): <u>Gehör-Sinn</u>
  - Totenstille beim paralytischen Ileus
    - Hypo-Kaliämie, Opiat-Intoxikation, reflektorisch
  - hochgestellte Darmgeräusche bei Gastro-Enteritis
  - Stille, abwechselnd mit Durchspritz-Geräuschen bei Ileus
    - kann manchmal sogar ohne Stethoskop vernommen werden

- Körperliche Untersuchung (3): <u>Geruchs-Sinn</u>
  - fäkulenter Foetor ex ore, beim fortgeschrittenen Dickdarm-Ileus, wenn die Ileozoekal-Klappe retrograd überwunden wird
  - Geruch nach Aceton bei diabetischer Keto-Azidose (Pseudo-Peritonitis, Kussmaul-Atmung, Keto-Körper im Urin)
  - Urin-Geruch bei Urämie
  - spezieller, nicht definierbarer Geruch oft bei Schwerkranken/Schwerverletzten

- Körperliche Untersuchung (4): Geschmack-Sinn
  - …

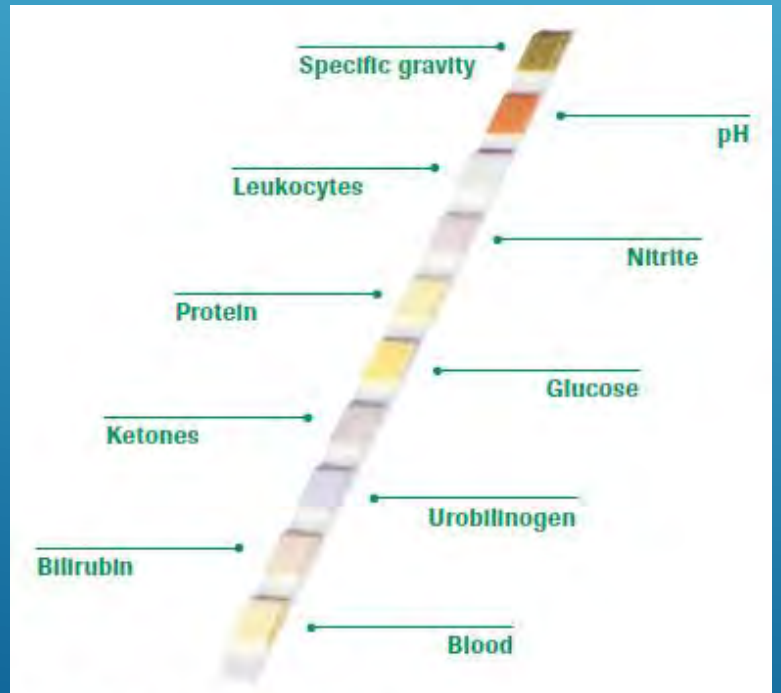

Fig. 8: Roche Combur10 Test® strip parameters

- Körperliche Untersuchung (3): Tast-Sinn
  - ausgeprägte Adipositas kann eine differenzierte Palpation unmöglich machen …
  - Palpation: die eine entspannte Hand ist der Sensor, die andere Hand drückt auf diese
  - Palpation dort beginnen, wo es am wenigsten wehtut, systematisch alle 4 Quadranten untersuchen
  - Loslass-Schmerz und gekreuzter Loslass-Schmerz als Zeichen einer Peritonitis
  - Unterscheidung willkürliche Abwehrspannung vs. unwillkürliche Abwehrspannung (= Défence) bis zu «brettharten Abdomen» bei diffuser Peritonitis (eitrig, gallig, Blut)
  - bei alten Menschen fehlt die Abwehrspannung oft wegen der Atrophie der Bauchmuskulatur

- **Palpation 4 Quadranten + Oberbauch und Unterbauch (1): Auswahl**
  - **rechter Oberbauch: Gallenwegs-Pathologie (Cholezystitis, Cholangitis), Spannung der Leberkapsel bei akuter Rechts-Insuffizienz, Ulcus duodeni, Pyelonephritis/Nephrolithiasis, Post-Cholezystektomie-Syndrom**
  - **linker Oberbauch: Kapselspannung Milz bei hämatologischen Erkrankungen, intrakapsuläre Milzruptur bei stumpfem Abdominal-Trauma**
  - **Oberbauch mittig: Gastritis, Ulcus ventriculi, linker Leberlappen**

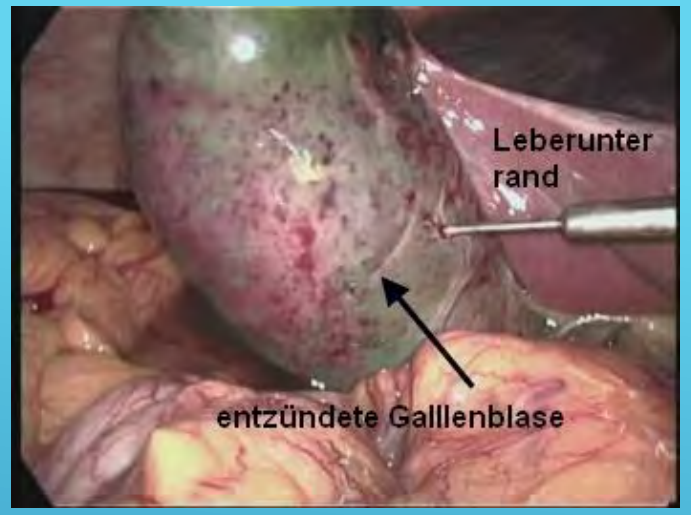

- Palpation 4 Quadranten (2): Auswahl
  - rechter Unterbauch: akute Appendizitis, Adnexitis, (stielgedrehte) Ovarial-Zyste, Extrauterin-Gravidität, Tuboovarial-Abszess
  - linker Unterbauch: Divertikulitis (+/- gedeckte Perforation), Koprostase, Laxantien (!)
  - Unterbauch mittig: Zystitis, Retentionsblase (kann bis zum Bauchnabel hoch reichen!), Uterus-Pathologie, Endometriose
  - ganzes Abdomen diffus: ausgedehnte Gastro-Enteritis, 4-Quadranten-Peritonitis, Pseudo-Peritonitis (= Peritonismus)
  - periumbilikal: Gastro-Enteritis, akute Appendizitis im Frühstadium, Pankreatitis

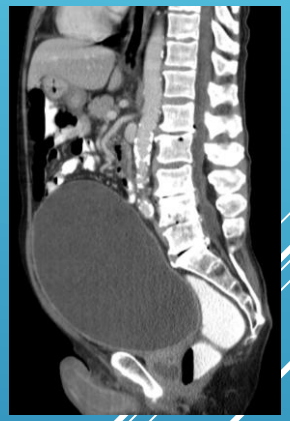

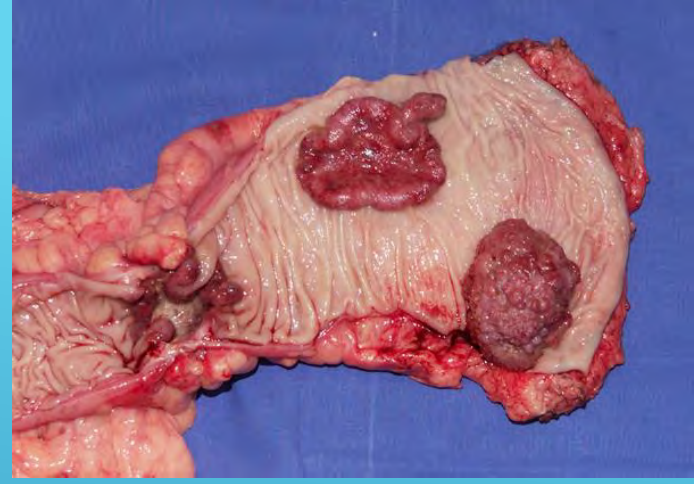

- Palpation (3): Auswahl
  - Rektal-Palpation: tiefsitzendes Rektum-Karzinom, Douglas-Abszess
  - Bei Verdacht auf Simulation/Aggravation: mit Stethoskop «palpieren»
  - Unterscheidung zwischen willkürlicher Abwehrspannung (z.B. bei Gastro-Enteritis) und unwillkürlicher Abwehrspannung bei Peritonitis
    - bei willkürlicher Abwehrspannung lässt sich die Bauchdecke ein wenig eindrücken, aufgrund der dadurch entstehenden Schmerzen spannt der Patient die Bauchmuskeln an, damit es weniger weh macht

- … wahrscheinlich häufigste Differential-Diagnose bei Abdominal-Beschwerden im Notfalldienst …

- **Appendicitis acuta**
- **vs.**
- **akute Gastro-Enteritis**

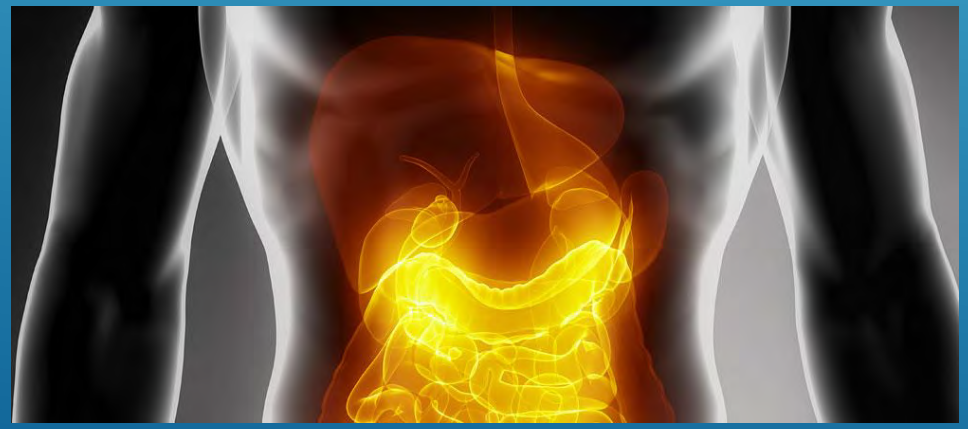

	Appendicitis acuta	Gastro-Enteritis
Umfeld, «Ausland»	Einzelfall	gehäuft im persönlichen Umfeld, z.B. Altersheim
Beginn	diffuse peri-umbilikale Schmerzen	diffuse peri-umbilikale Schmerzen, Schmerzen auch im Oberbauch
Schmerz-Verlagerung	Wanderung in rechten Unterbauch	bleibt meist diffus
Schmerz-Verlauf	konstant oder zunehmend	oft wellenförmig, kurzzeitige Besserung durch Erbrechen oder Durchfall
Verhalten	liegt so ruhig wie möglich mit angezogenen Beinen	unruhig, windet sich
Fieber	meist febril 38° - 39°C	normal - subfebril

	Appendicitis acuta	Gastro-Enteritis
Exsikkose	keine	häufig
Diarrhoe	selten	häufig
Druckdolenz	rechter Unterbauch	beliebige Lokalisation, oft tut «alles» weh
Spezialfälle	z.B. retro-zoekal,quer durch Unterbauch, Schwangere	--
Abwehrspannung	unwillkürlich, rechter Unterbauch	willkürlich, alle Quadranten möglich

	Appendicitis acuta	Gastro-Enteritis
Loslass-Schmerz >/= Druck-Schmerz	typisch	fehlend oder geringer als Druck-Schmerz
gekreuzter Loslass-Schmerz	typisch	fehlt
Lokalisation/spezielle «Zeichen»	McBurney, Lanz, Blumberg, Rovsing	keine
hilfreiche «Zeichen»	Psoas-Zeichen bei retro-zoekaler A. a.	keine
Peritonitis	Nach Perforation sich ausbreitend	keine
Prozedere	Appendektomie? Antibiose? *	ev. Volumen i.v. PPI, Paspertin, Imodium ev. Antibiose
Analgesie	wenn Procedere festgelegt ist	Buscopan, Novalgin

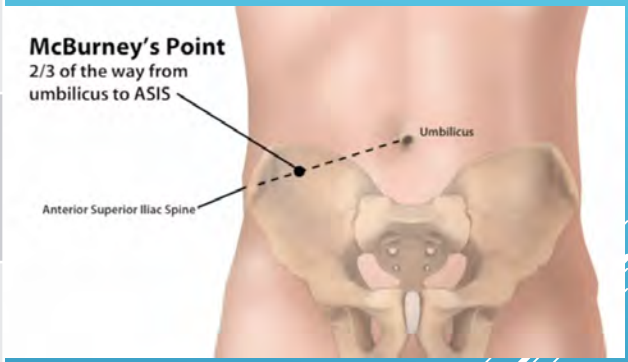

- 2 mögliche Ansätze:
- - OP-Indikation schon bei Verdacht gegeben
- - Antibiose bei unkomplizierter akuter Appendizitis

OP-Indikation bei Verdacht

- - führt zu 10 – 15% unnötigen Appendektomien
- - je nach präoperativem bildgebenden Verfahren: CT oder Sonographie

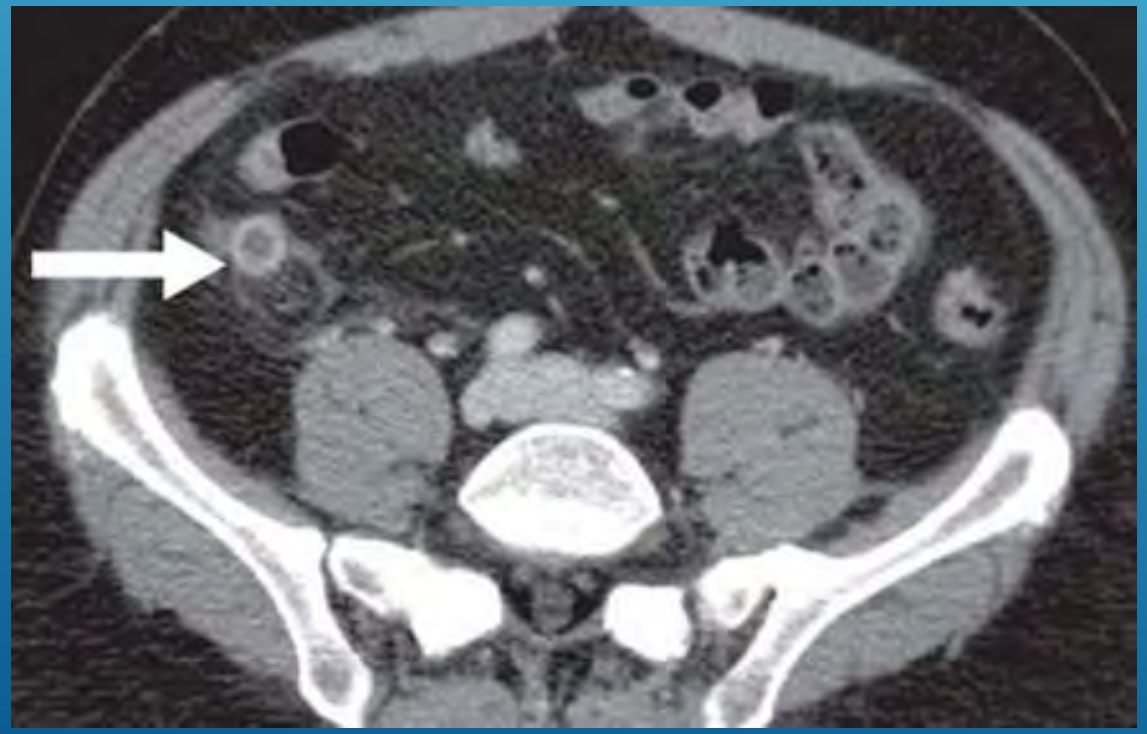

- Primär Antibiose:
- - Operation nur bei Patienten welche nicht reagieren auf Antibiose
- - oder welche unter Antibiose eine komplizierte Appendizitis entwickeln (Perforation, Peritonitis, perityphlitischerAbszess oder Douglas-Abszess)

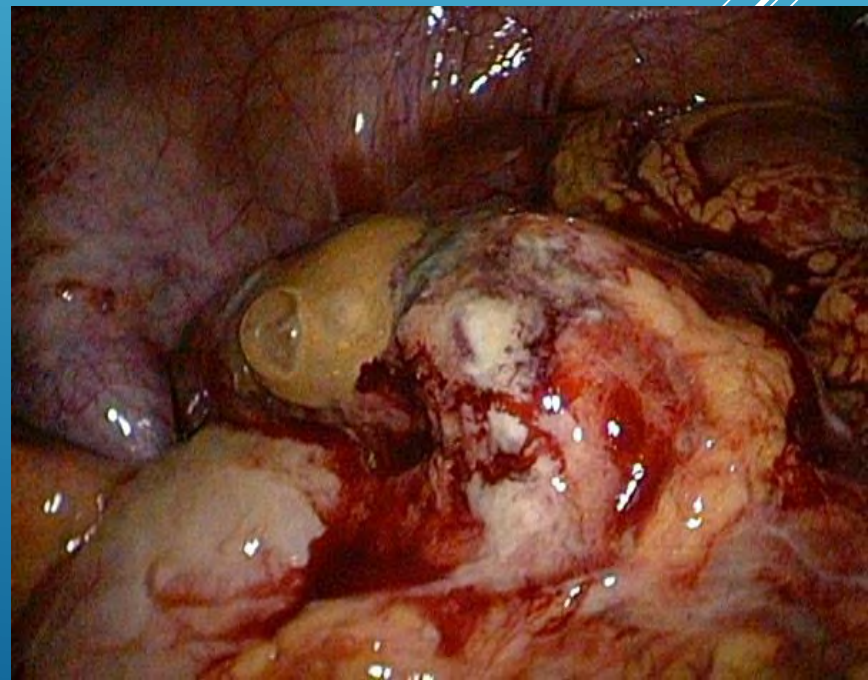

- Welche Behandlung bei welchem Patienten?
- Subgruppe im Patienten-Kollektiv welche auf nicht-operative Therapie ansprechen
- … und für die das Risiko einer rezidivierenden Appendizitis kleiner ist als das Risiko einer Operation in Narkose

- Gründe, warum die Appendektomie immer noch die Standard-Therapie ist:

- - sehr tiefe Morbidität und noch tiefere Mortalität der OP
- - 20% der Patienten mit Diagnose «unkomplizierte Appendizitis» haben intraoperativ bereits eine «komplizierte Appendizitis»
- - beim Vorliegen eines Fäkolithen liegt in 40% eine «komplizierte Appendizitis» vor
- - Nicht-Operierte haben in 25% der Fälle ein Rezidiv im folgenden Jahr
- - Karzinoid der Appendix kann nur durch OP behandelt werden
- - bei laparoskopischer Appendektomie kann die ganze Bauchhöhle inspiziert werden

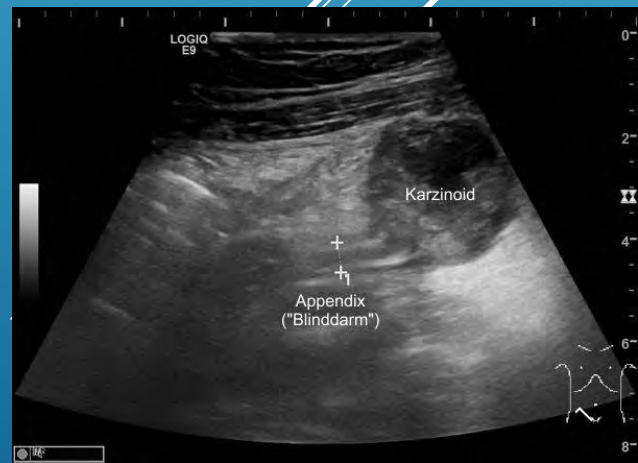

- in den USA ist die Appendektomie weiterhin die Therapie der Wahl

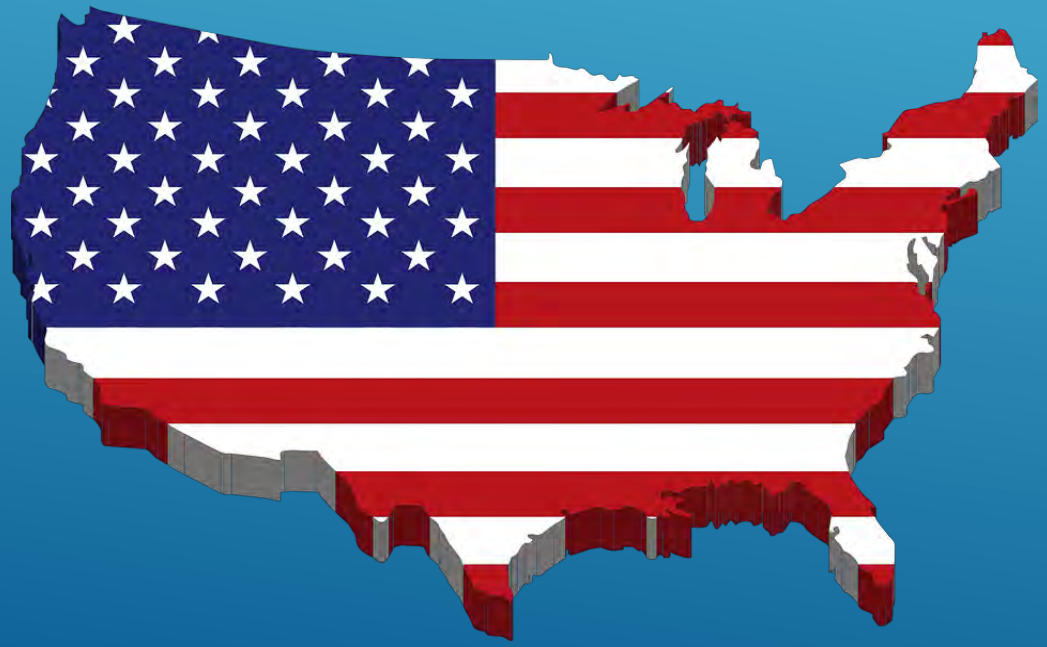

- Durchführung verschiedener Crossover Studien in Europa zu diesem Thema:
- Patienten mit unkomplizierter Appendizitis wurden randomisiert in 2 Gruppen eingeteilt:
- sofortige Appendektomie vs. Antibiose 2 Tage stationär + 7 Tage ambulant
- Patienten mit fehlender klinischer Besserung nach 2 Tagen wurden appendektomiert

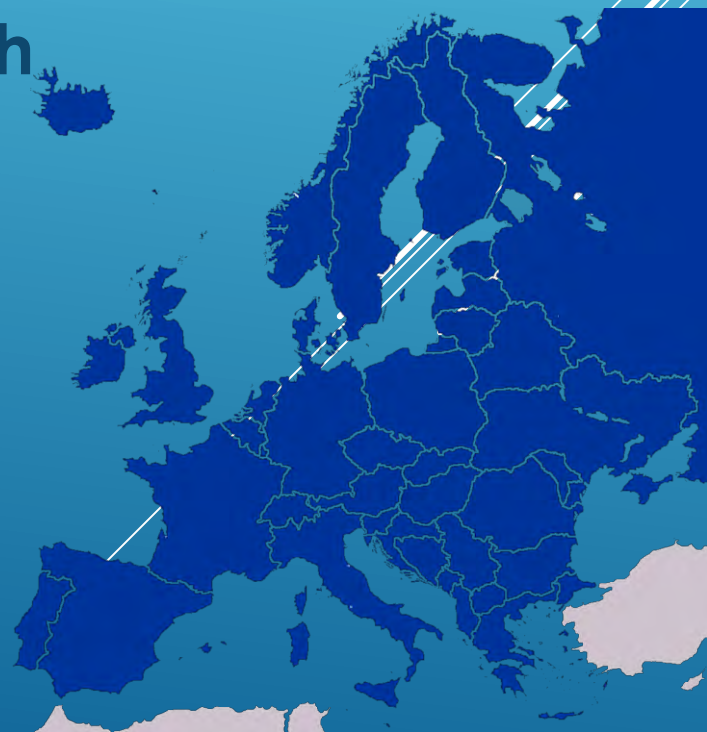

- Resultate:
- - Patienten mit Antibiose hatten die Hälfte an schweren und ein Fünftel an leichten Komplikationen im Vergleich zu den appendektomierten
- von 100 Patienten im Antibiotika-Arm mussten 92 im ersten Monat nicht operiert werden
- In den folgenden 12 Monaten erlitten 23 Patienten ein Rezidiv, was in der Regel zu einer Appendektomie führte

- **Fazit:**
- **- die Datenlage zur antibiotischen Therapie der akuten Appendizitis ist immer noch sehr unsicher, es gibt Crossover-Studien, aber aus naheliegenden Gründen keine RCTs (randomized controlled trials)**
- **- man begeht jedoch sicher keinen Kunstfehler, wenn man bei der unkomplizierten Appendizitis mit einer Antibiose startet**

VIELEN DANK FÜR IHRE AUFMERKSAMKEIT !